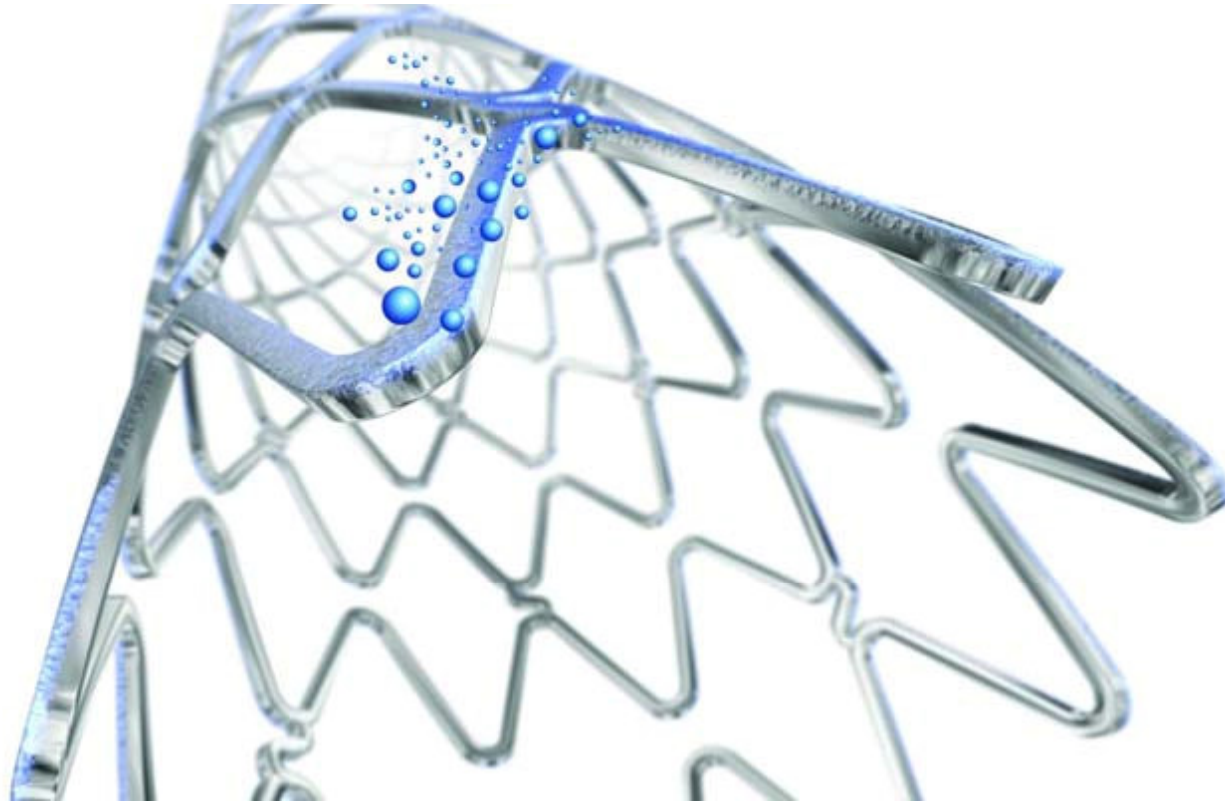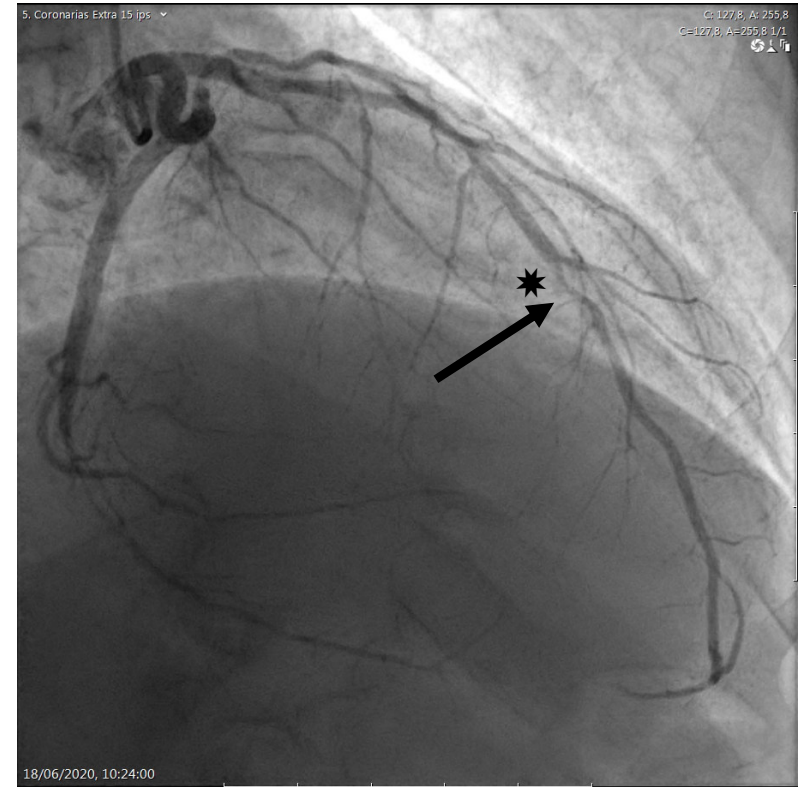
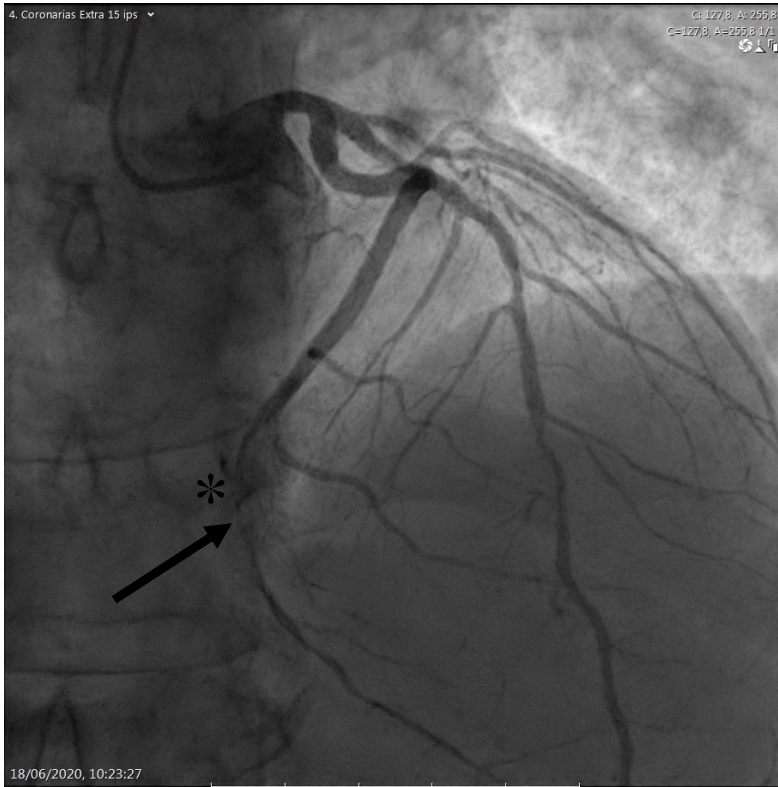


STENT BIOFREEDOM EN ENFERMEDAD MULTIVASO

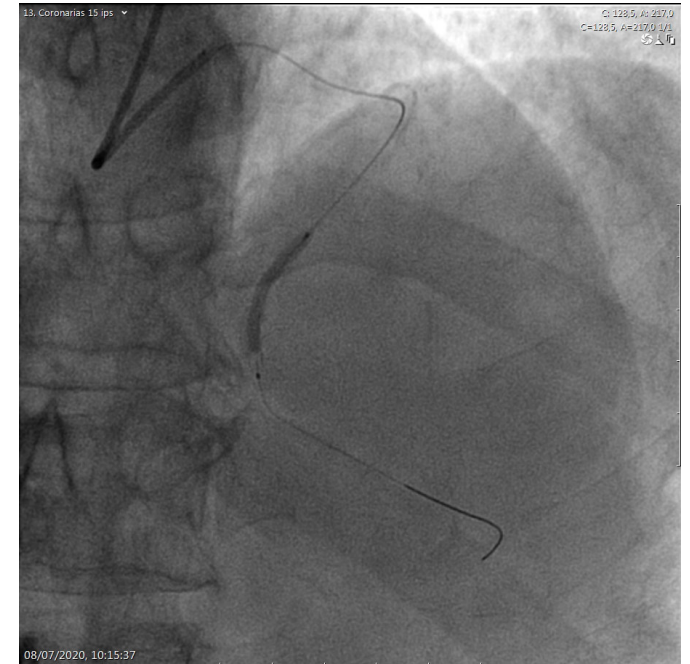
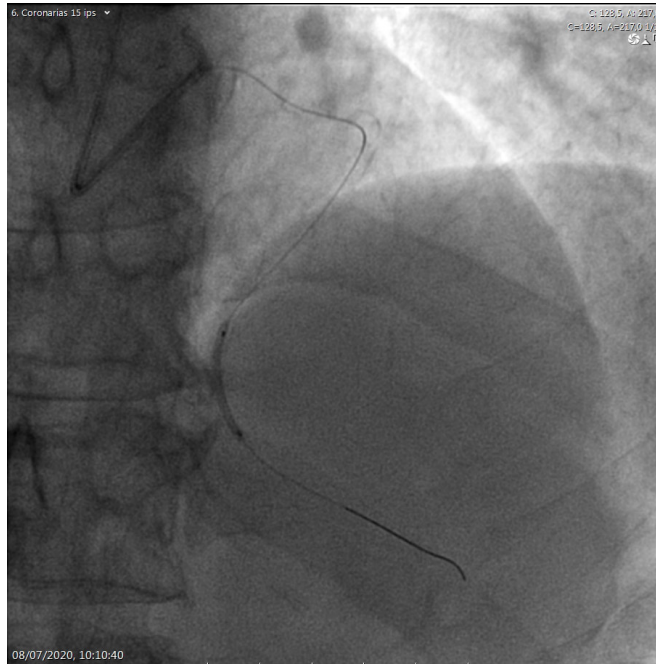
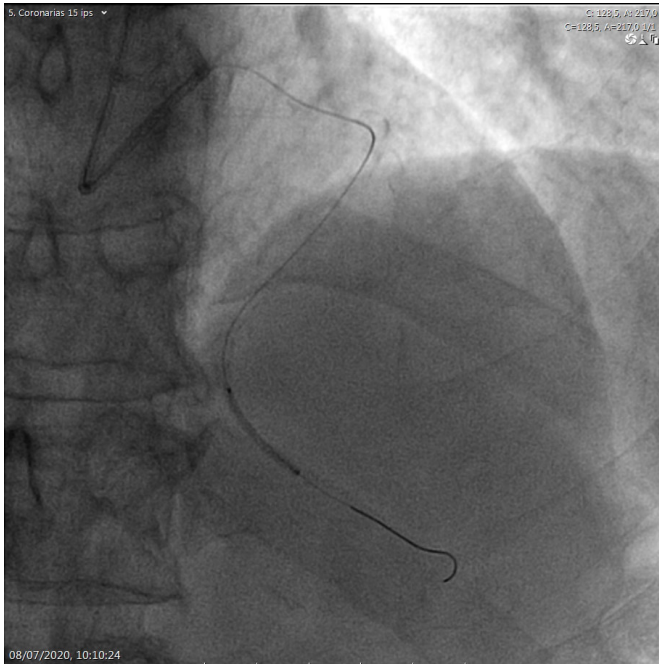- Varón de 60 años.
- Antecedentes personales: HTA, DM, DLP y exfumador.
- -----
- Acude por clínica de angina de un mes de evolución. Se realiza ergometría, que resulta clínica y eléctrica positiva a 5 METS, por lo que se remite para coronariografía.

CORONARIOGRAFÍA



Dominancia coronaria izquierda. Enfermedad coronaria multivaso: Lesión larga y calcificada en origen de IVP (*). Lesion focal grave en DA distal (*).

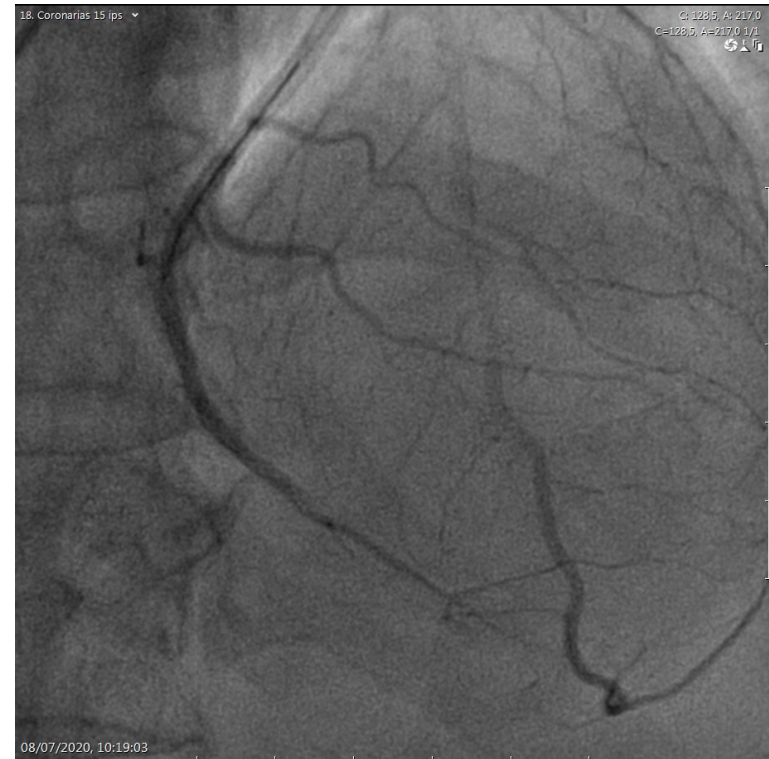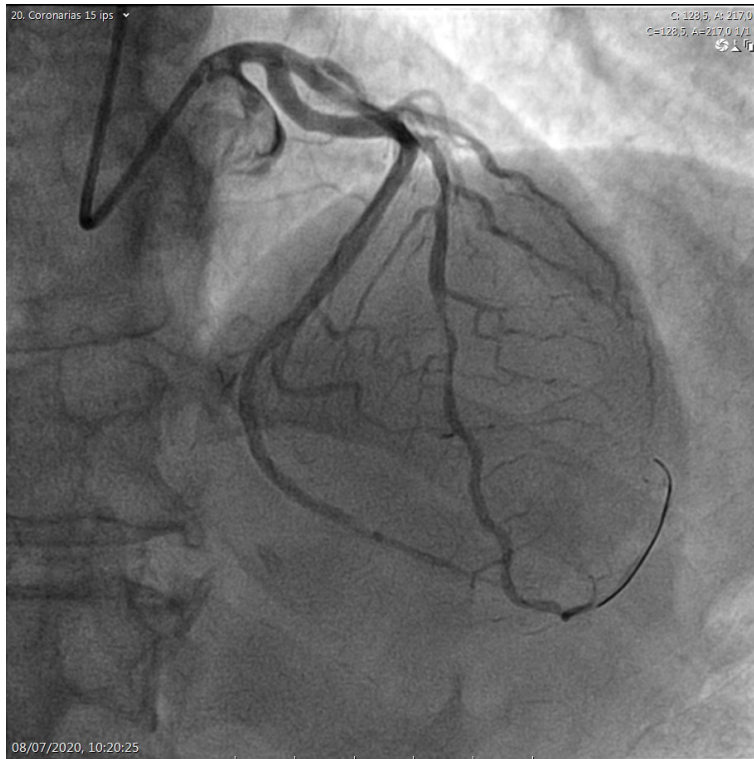
ANGIOPLASTIA IVP



- 8000 UI de heparina sódica.
- Cateter guía EBU 3,5 (Medtronic).
- Guía coronaria SION (Asahi).

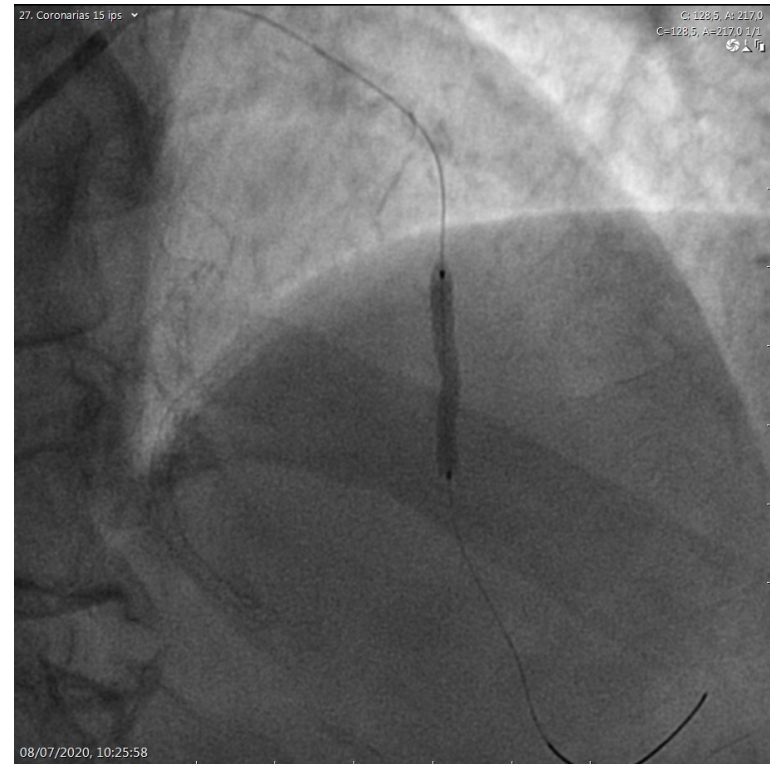
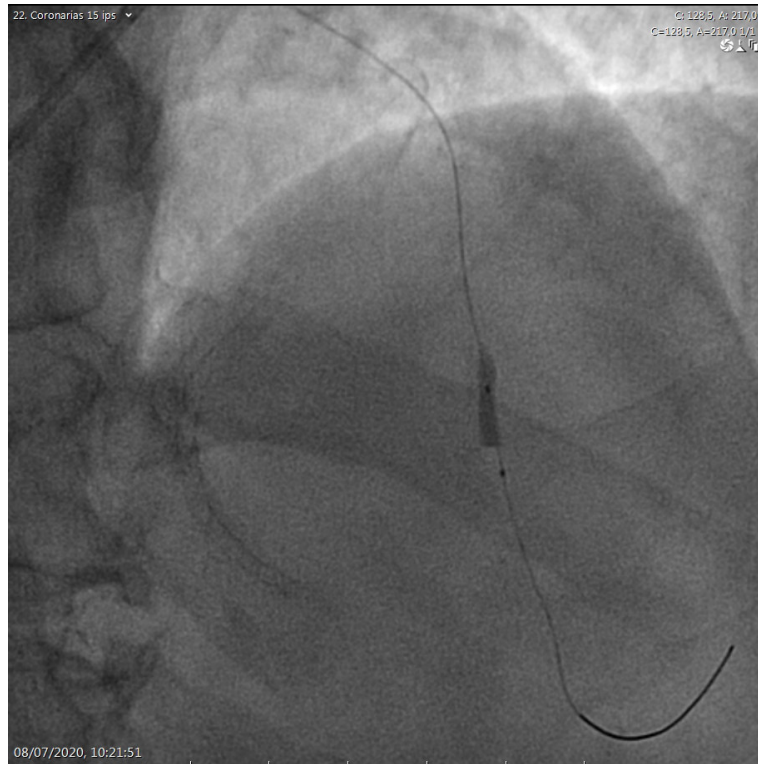
Se realiza paso de guía y dilatación múltiple con balón de 2 X 20 mm.

ANGIOPLASTIA IVP: RESULTADO



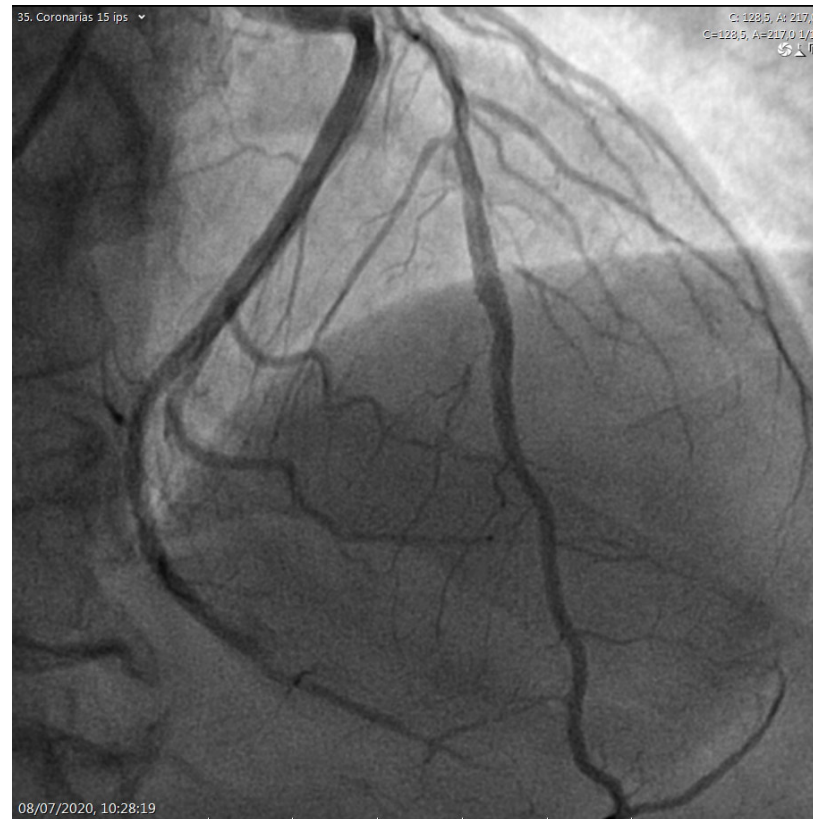Se realiza implante de dos stents Biofreedom solapados 2.25 X y 28 y 2.25 X 18 a 16 y 18 atm respectivamente

ANGIOPLASTIA DA



Se realiza predilatación con balón 3 X 12, y se implanta stent BioFreedom 3 X 24 a 10 atm

ANGIOPLASTIA DA



Resultado final

EVOLUCIÓN

- Se da el alta al día siguiente sin complicaciones.
- Se mantiene doble antiagregación con AAS 100 mgrs/24h y clopidogrel 75 mgrs/24, suspendiéndose este al mes.
- Se mantiene asintomático y sin eventos adversos tras seis meses.